

COMPORTAMENTO DOS TECIDOS PERI-IMPLANTARES QUANDO UTILIZADA CARGA IMEDIATA EM IMPLANTES UNITÁRIOS NA REGIÃO ANTERIOR DE MAXILA: UMA REVISÃO SISTEMÁTICA

Peri-implantation tissue behavior when used immediate loading in unit implants in the previous region of maxila: a systematic review

Salomão Israel Monteiro Lourenço Queiroz¹, Karyna de Melo Menezes¹, Gabriela Monteiro de Araújo¹, Patrícia dos Santos Calderón¹, Adriana da Fonte Porto Carreiro¹, Saulo Hilton Botelho Batista¹, Bruno Cesar de Vasconcelos Gurgel¹.

¹ Universidade Federal do Rio Grande do Norte, Natal/RN, Brasil

Recebimento: 01/05/18 - Correção: 27/06/18 - Aceite: 08/08/18

RESUMO

Objetivo: Avaliar o comportamento dos tecidos peri-implantares (moles e duros) após a carga imediata de implantes unitários em áreas estéticas de maxila.

Material e Métodos: Uma busca eletrônica foi realizada nas bases de dados BVS e PubMed por dois avaliadores independentes. Quando não houve consenso entre os avaliadores, depois de ler o artigo completo, um terceiro revisor foi incluído. Foram acrescentados textos completos de ensaios clínicos dos últimos 15 anos que avaliaram os seguintes parâmetros: altura da crista óssea, altura da papila interdental e recessão gengival vestibular.

Resultados: Um total de nove artigos foi selecionado. Os dados mostraram que o comportamento dos tecidos peri-implantares em implantes com carga imediata foi muito semelhante aos observados em implantes com carga tardia. Além disso, em maiores períodos de acompanhamento, foi verificado que as papilas podem migrar coronalmente ao longo do tempo e que os tecidos duros apresentaram perda óssea média a 1,0 mm, independentemente da utilização ou não de carga imediata. No que diz respeito à estética, em geral, os pacientes ficaram satisfeitos e as perdas notadas ao longo do tempo parecem não interferir da satisfação estética do paciente.

Conclusões: A perda de papilas, recessão gengival vestibular e perda óssea podem ocorrer silenciosamente, sendo o tempo mais importante para sua ocorrência que a utilização de carga imediata ou não, o que torna a carga imediata uma alternativa viável e promissora em regiões estéticas sem comprometer o comportamento dos tecidos peri-implantares.

UNITERMOS: Implantação Dentária, Carga Imediata em Implante Dentário, Maxila. R Periodontia 2018; 28: 25-35.

INTRODUÇÃO

As elevadas taxas de sucesso dos implantes osseointegrados de Branemark encorajaram, na década de 1980, a realização de alterações no protocolo de convencional de duas fases para reabilitação, surgia aí a carga imediata em implantes (Babbush *et al.*, 1986). Os procedimentos para a carga imediata em implantes dentários foram inicialmente aplicados em desdentados totais (Babbush *et al.*, 1986). Posteriormente, esta metodologia foi aplicada para pacientes parcialmente desdentados (Vanden Bogaerde *et al.*, 2003) e mais recentemente em implantes

unitários, principalmente em áreas estéticas de maxila (Kan *et al.*, 2003; Di Alberti *et al.*, 2012; Queiroz *et al.*, 2016).

É considerada uma carga imediata quando a prótese é ligada ao implante de 0 a 72 horas pós-cirurgia, tempo considerado curto o que torna sua indicação em áreas estéticas muito promissora nos dias atuais (De Rouck *et al.*, 2009; Di Alberti *et al.*, 2012). Uribe *et al.*, (2005) realizaram uma revisão sistemática sobre implantes com carga imediata e observaram uma taxa de sucesso de 90 a 100% para a mandíbula, e 66 a 95,5% para a maxila, Loannidou & Doufexi (2005) realizaram uma meta-análise para comparar a taxa de sucesso do implante com carga imediata e carga tardia

e os autores não observaram diferenças estatisticamente significativas, concluindo que o tempo de ativação do implante não altera a taxa de sobrevivência.

Kan *et al.*, (2003) reportaram uma taxa de sucesso de 100% em implantes imediatamente carregadas na área de maxila anterior. Outros estudos também mostraram taxas semelhantes de sucesso na mandíbula (Hui *et al.*, 2001; Andersen *et al.*, 2002). De Rouck *et al.* (2008) relataram que, em adição à economia de tempo, uma outra razão para a carga imediata é o potencial preservação de tecidos moles e duros. O protocolo de 2 a 3 cirurgias consecutivas no mesmo local pode resultar em maior retração de tecidos. Além disso, a preservação dos contornos originais com a instalação instantânea de uma restauração temporária, proporcionando apoio mecânico às papilas, diminuindo a necessidade de cirurgias adicionais de tecidos moles (Esposito *et al.*, 2015; Queiroz *et al.*, 2016).

É importante ressaltar que o sucesso da reabilitação com implantes dentários vai além da estabilidade conseguida com a osseointegração. Fatores relacionados aos tecidos moles peri-implantares também devem ser considerados (Gjelvold *et al.*, 2017). Aspectos como a largura e a espessura da mucosa que ratinizada (Bouri *et al.*, 2008), o biótipo periodontal (Kao

& pasquinesi, 2002), nível de margem gengival e presença de papila interdental (Kanet *et al.*, 2011) são estreitamente relacionados com a função, estética e consequentemente ao sucesso e longevidade do tratamento. Em busca dessa harmonia peri-implantar vários estudos estão buscando identificar e minimizar as alterações teciduais, incluindo perda de papilas interdentais, recessão do tecido gengival, defeitos do rebordo, perda de tecido queratinizado e perda do tecido ósseo (Valentini *et al.*, 2010; Kan *et al.*, 2011, Queiroz *et al.*, 2016).

Assim, o objetivo desta revisão sistemática foi avaliar o comportamento dos tecidos peri-implantares moles e duros após a Carga Imediata (CI) de implantes unitários em áreas estéticas de maxila em comparação a Carga Tardia (CT), considerando os parâmetros: altura da crista óssea, altura da papila interdental e recessão gengival.

MATERIAL E MÉTODOS

Uma busca eletrônica foi realizada na base de dados BVS (Biblioteca virtual da saúde) e PubMed. Foram utilizadas as combinações descritas na tabela 1.

Apenas ensaios clínicos randomizados ou não (CONSORT:

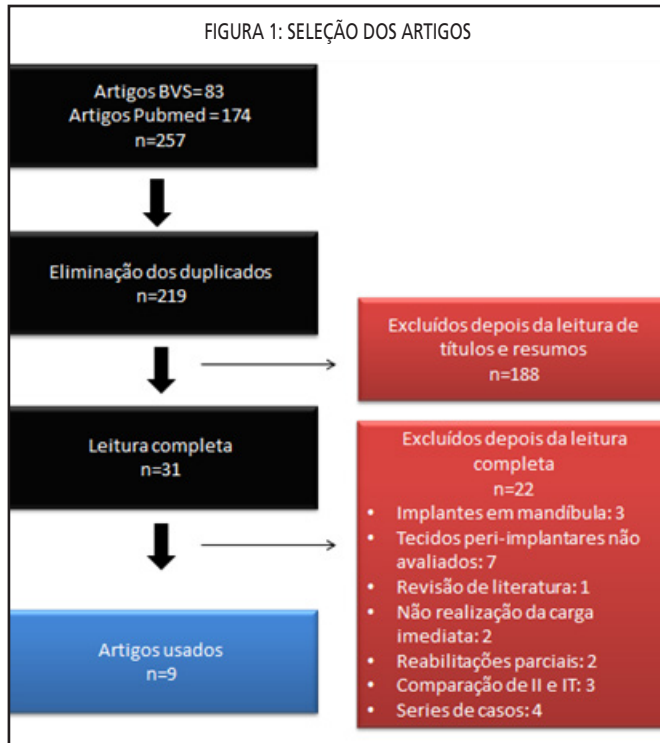
TABELA1: ESTRATÉGIAS DE BUSCAS	
Base	Estratégias de busca
BVS (DeCS)	Dental Implantation AND Immediate loading AND Maxilla AND Peri-implant; Dental Implantation AND Marginal bone loss AND Immediate AND Maxilla; Dental Implantation AND Gingival recession AND Maxilla.
PubMed (MeSH terms)	Immediate Dental Implant Loading AND Dental Implants, Single-Tooth AND Maxilla; ("Dental implant" OR "Dental implant and gingival" OR "Dental implant complications" OR "Dental implant failure") AND ("Immediate") AND ("Gingival periodontal" OR "Gingival periodontal tissues" OR "Gingival recession").

Consolidated Standards of Reporting Trials - <http://www.consort-statement.org>) comparando a utilização de CI com a CT publicados nos últimos 15 anos foram incluídos. Nos resultados foram incluídos artigos com pelo menos um ano acompanhamento, com implantes unitários, inseridos na maxila, em região estética (entre pré-molares). Foram excluídos levantamentos de revisões de literatura, estudos transversais, series de casos e relatos de casos. A lista de verificação PRISMA foi consultada (Moher *et al.*, 2011) e usada como guia para realização desta revisão sistemática.

As análises dos artigos foram realizadas por dois revisores. Inicialmente, foram lidos títulos e resumos e selecionados estudos relevantes. Uma análise completa dos estudos considerou os critérios de inclusão e

exclusão. Posteriormente, os revisores discutiram os estudos e, em caso de desacordo, um terceiro revisor foi consultado. Assim, após a pesquisa eletrônica, foram obtidos 257 artigos das bases de dados BVS e Pubmed. A eliminação dos duplicados produziu um total de 219 artigos. Destes últimos, 188 foram excluídos após a leitura dos títulos e resumos. A leitura completa de 31 artigos foi realizada, 22 estudos foram excluídos e 9 estudos foram selecionados para esta revisão sistemática (Figura 1).

O conceito de CI ainda é um pouco controverso em casos de reabilitações unitárias, pois não há aplicação de carga funcional imediata, haja vista que, na maioria das vezes, a coroa provisória é deixada fora de função (Carvalho *et al.*, 2008; Queiroz *et al.*, 2016). O termo correto para os casos de

FIGURA 1: SELEÇÃO DOS ARTIGOS

implantes unitários seria então “temporização imediata” e não implantes de carga imediata (Grunder, 2001; Carvalho *et al.*, 2008; Queiroz *et al.*, 2016). Por outro lado, cabe ressaltar que mesmo fora de oclusão não há ausência total de carga, uma vez que durante a função, o paciente normalmente utiliza os dentes anteriores para cortar os alimentos e ainda existe a ação da língua (Queiroz *et al.*, 2016). Sendo assim para esta revisão os termos: temporização imediata, carga funcional, carga não funcional e carga imediata foram tratados como sinônimos e a ausência de cargas ou CT foram consideradas quando a restauração foi realizada de forma tardia.

RESULTADOS

Um total de nove artigos que avaliaram a resposta de tecidos peri-implantares moles e duros de implantes foram selecionados com base nos critérios de inclusão e exclusão desta revisão (Tabela 2).

Técnica cirúrgica e taxa de sobrevivência de implantes

Um total de 641 implantes foram realizados com 25 perdas correspondendo a 3,9%, o que demonstra uma taxa de sobrevivência do implante geral superior a 95%. Cabe ressaltar que em todos os estudos de forma individual esta taxa também foi elevada. Dessas perdas 15 foram nos grupos de CI, mas em todos os trabalhos a utilização de CI ou CT não

interferiu significativamente na sobrevivência dos implantes, sendo essas perdas mais relacionadas à complexidade do caso e fatores de risco. Os Implantes Imediatos (II) foram os mais realizados (394 implantes), mas em três estudos foram realizados apenas Implantes Tardios (IT) (Lindeboom *et al.*, 2006; Degidi *et al.*, 2009; Gjølvd *et al.*, 2017). A realização de enxertos de ossos durante os procedimentos cirúrgicos foram realizadas em pelo menos um dos grupos com exceção de 2 estudos (Degidi *et al.*, 2009; Gjølvd *et al.*, 2017). No que diz respeito às cirurgias, o retalho foi utilizado em todos os estudos, principalmente nos grupos de IT.

Reabilitação protética

As próteses foram cimentadas em cinco estudos (Block *et al.*, 2009; Degidi *et al.*, 2009; Cooper *et al.*, 2010, Valentini *et al.*, 2010; Grandi *et al.*, 2013) parafusadas em quatro estudos (Lindeboom *et al.*, 2006, De Rouck *et al.*, 2009, Esposito *et al.*, 2015; Gjølvd *et al.*, 2017). Em todos os estudos não foram verificadas diferenças significativas entre o tipo de fixação do componente e o comportamento dos tecidos peri-implantares. O tempo mínimo de permanência com os provisórios de 2 meses e o máximo foi de 8 meses, baseado também na estratégia de carga imediata ou não de cada estudo. Após a instalação da prótese final, a monitorização foi continuada durante o tempo mínimo de 1 ano e máximo de 4 anos.

Métodos de avaliação do comportamento dos tecidos moles

Métodos utilizados foram fotos digitais (Lindeboom *et al.*, 2006, Grandi *et al.*, 2013), software e modelos (Gjølvd *et al.*, 2017). Em outros estudos (Block *et al.*, 2009; De Rouck *et al.*, 2009) um stent foi usado para fazer o registro inicial da mucosa para funcionar como uma referência para as medições subsequentes que foram registradas manualmente. Cooper *et al.*, (2010) e Esposito *et al.*, (2015) avaliaram o nível da margem da gengiva vestibular e altura de papila interdental diretamente na boca dos pacientes. O índice de Jemt (1997) foi muito utilizado, mas escores estéticos, régua de precisão e outros índices como o de Loe and Silness também foram utilizados (Gjølvd *et al.*, 2017). A grande maioria dos trabalhos mostraram uma recessão não significativa da margem gengiva vestibular ao longo do tempo e independentes da utilização da CI ou CT, com exceção do estudo de Grandi *et al.*, (2013) que verificaram maior frequência de margem gengiva vestibular ideal em CT. Com relação às papilas o reparo ou posicionamento ideal foi alcançado independentemente da utilização de CI ou não. Gjølvd *et al.*, (2017) afirmam que apesar de perdas

TABELA 2: RESUMO DOS ESTUDOS INCLuíDOS.

Autores	n	Grupos/ Perdas	Enxerto/ Retalho	Plataforma/ TMI/ Fixação	Provisório/ Tempo de observação
Lindeboom <i>et al.</i> (2006)	50	G1: IT e CI (25/2 perdas) G2: IT e CT (25/3 perdas)	G1: Sim/Sim G2: Sim/Sim	Não Informado/ >30N/ Parafusada	6 meses/ 1 ano
De Rouck <i>et al.</i> (2009)	49	G1: II e CI (24/1 perda) G2: II e CT (25/2 perdas)	G1: Sim/Sim G2: Sim/Sim	HI/ >20N/ Parafusada	6 meses/ 1 ano
Degidi <i>et al.</i> (2009)	60	G1: IT e CI (30/sem perdas) G2: IT e CT (30/sem perdas)	G1: Não/Sim G2: Não/Sim	HI/ >40N/ Cimentado	6 meses/ 3 anos
Block <i>et al.</i> (2009)	76	G1: II e CT (26/1 perdas) G2: II e CI (29/4 perdas)	G1: Sim/Sim G2: Sim/Não	HI/ Não Informado/ Cimentado	4 meses/ 2 anos
Valentini <i>et al.</i> (2010)	43	G1: II e CT (9/sem perdas) G2: IT e CT (6/2 perdas) G3: II e CI (16/sem perdas) G4: IT e CI (10/sem perdas)	G1: Sim/Sim G2: Sim/Sim G3: Sim/Sim G4: Sim/Sim	CM/ 40N/ Cimentado	3 meses/ 1 ano
Cooper <i>et al.</i> (2010)	157	G1: II e CI (65/3 perdas) G2: IT e CI (58/1 perda) G3: II e CI (23/sem perda) G4: IT e CT (11/sem perda)	G1: Não/Não G2: Não/Sim G3: Sim/Não G4: Sim/Sim	HI/ Não informado/ Cimentado	8 meses/ 1 ano
Grandi <i>et al.</i>, (2013)	50	G1: II e CI (25/2 perdidos) G2: II e CT (25/1 perdido)	G1: Sim/Não G2: Sim/Sim	HI/ 45N/ Cimentado	4 a 6 meses /1 ano

TABELA 2: RESUMO DOS ESTUDOS INCLUÍDOS. (CONT.)

Métodos de avaliação	Os resultados (p)
TM/Fotografias e índice de Jemt (1997) TO/Radiografia periapical e software	TM/Alterações não significativas ($p > 0,05$) Margem gengival vestibular: ideal em CI Papilas: reparo completo em ambos os grupos TO/Alterações não significativas ($p > 0,05$) Mesial G1: $0,27 \pm 0,02$ mm/G2: $0,28 \pm 0,22$ mm Distal G1: $0,19 \pm 0,15$ mm/G2: $0,2 \pm 0,11$ mm
TM/Stent Estética/Escalas TO/Radiografia periapical e software	TM/Alterações significativas ($p > 0,05$) Margem gengival vestibular e papilas: Bem posicionadas Estética/Satisfatória nos dois grupos TO/Alterações significativas ($p < 0,05$) G1/Perda mesial: $0,92$ mm e distal: $0,79$ mm G2/Perda mesial: $0,96$ mm e distal: $0,97$ mm
TM/Índice Jemt (1997) TO/Radiografia periapical e software	TM/Alterações não significativas ($p > 0,05$) Margem gengival vestibular e papilas: bem posicionadas TO/Alterações não significativas ($p > 0,05$) G1: $-0,85 \pm 0,71$ mm G2: $-0,75 \pm 0,63$ mm.
TM/Stent e Índice Jemt (1997) TO/Radiografia periapical e Adobe Photoshop	TM/Alterações não significativas ($p > 0,05$) Margem gengival vestibular e papilas: bem posicionadas TO/Alterações não significativas ($p > 0,05$) Mesial e distal: sem perdas
TM/Índice Jemt (1997) TO/Radiografia periapical	TM/Alterações não significativas ($p > 0,05$) Margem gengival vestibular e papilas: bem posicionadas TO/Nível ósseo sem alterações significativas ($p > 0,05$). Apenas no grupo 2 houve uma diminuição do nível ósseo (Mesial: $-0,26 \pm 0,46$ e Distal: $-0,40 \pm 0,79$) ainda assim sem diferenças significativas
TM/Zenith e presença de papilas TO/Radiografia periapical	TM /Alterações não significativas ($p > 0,05$) Margem gengival vestibular e papilas: bem posicionadas tanto em CI como em CT TO/Alterações não significativas ($p > 0,05$) As medidas foram independentes da utilização de CI ou CT, assim como para II e IT que foram o foco deste estudo.
TM/Fotografias e Índice Jemt (1997) TO/Radiografia periapical e software	TM/Alterações significativas Margem gengival vestibular: ideal foi atingida com maior frequência no CT ($83,3\%$ versus $52,1\%$ / $p = 0,040$) Papilas: Fechamento completo mais frequente no CI ($82,6\%$ versus $62,5\%$ / $p = 0,120$). TO/Reabsorção óssea média ($p > 0,05$) G1: $-0,71$ mm G2: $-0,60$ mm

TABELA 2: RESUMO DOS ESTUDOS INCLUIDOS.

Autores	n	Grupos/ Perdas	Enxerto/ Retalho	Plataforma/ TMI/ Fixação	Provisório/ Tempo de observação
Esposito <i>et al.</i>, (2015)	106	G1:II e CI (54/2 perdidos) G2:II e CT (52/sem perda)	G1:Sim(25)/ Não G2:Não/Sim	CM/ 35N/ Parafusada	4 meses/ 1 ano
Gjelvold <i>et al.</i>, (2017)	50	G1: IT e CI (25/sem perda) G2: IT e CT (25/1 perda)	G1:Não/Sim G2:Não/Sim	HI/ 30N/ Parafusada	2 a 4meses/ 1 ano

TMI: Torque mínimo; HI: Hexágono Interno; CM: Cone Morse, EER: Escore Estético Rosa; EEB: Escore Estético Branco; TM= Tecidos Moles; TO= Tecido Ósseo; CT=Carga Tardia; CI=Carga Imediata; II=Implante Imediato; IT=Implante Tardio.

em mm nos dois grupos, não há diferença estatisticamente significativa e a repercussão clínica no caso é mínima.

Métodos de avaliação do comportamento estético e do comportamento estético do tecido peri-implantar

A estética foi avaliada por De Rouck *et al.* (2009), Esposito *et al.*, (2015) e Gjelvold *et al.*,(2017) usando a avaliação dos níveis de satisfação estética dos pacientes. Um questionário também foi aplicado nos estudos de Esposito *et al.*, 2015, Gjelvold *et al.*, 2017. Outras ferramentas utilizadas foram: o Escore Estético Rosa e Escore estético Branco. Com base em todas as medidas de avaliação estética a utilização de CI ou CT parece não interferir nesse contexto.

Métodos de avaliação do comportamento dos tecidos duros

Todos os estudos utilizaram radiografias periapicais para medir a altura da crista óssea e apenas duas não utilizaram algum tipo de Software (Valentini *et al.*, 2010; Cooper *et al.*, 2010). Perda óssea significativa foi observada em dois

estudos: De Rouck *et al.*, (2009) maior perda óssea nos II com CT e Esposito *et al.*, (2015) maior perda óssea em II com CI. Todos os outros estudos apresentaram diferenças entre os níveis de reabsorção, mas não significativas.

DISCUSSÃO

Vários estudos clínicos com implantes em CI demonstram altas taxas de sucesso que podem variar de 96% a 100% (Grandi *et al.*, 2013; Esposito *et al.*, 2015; Gjelvold *et al.*, 2017). Nesta revisão sistemática, a taxa de sucesso global dos implantes, com relação à osseointegração, acima de 95%. Os estudos mais recentes mostram que, mesmo com as limitações de cada estudo, a CI é uma prática simples e confiável para restaurar áreas estéticas, desde a osseointegração e estabilidade do implante sejam alcançadas (Espito *et al.*, 2015; Queiroz *et al.*, 2016; Gjelvold *et al.*, 2017).

Para avaliar a condição do tecido mole, estudos utilizaram índice da Jemt (1997) para medir a altura da papila (Lindeboom *et al.*, 2006; Degidi *et al.*, 2009; Block *et al.*,

TABELA 2: RESUMO DOS ESTUDOS INCLUÍDOS. (CONT.)

Métodos de avaliação	Os resultados (p)
TM/Escores estéticos Estética/Imagens, EER, questionários TO/Radiografia periapical e software	TM/Os escores estéticos médios não apresentaram diferenças significativas ($p > 0,05$) Estética/EER ($p = 0,615$)/Satisfação ($p = 0,604$) G1: 13,0/51 totalmente satisfeitos G2: 12,8/48 totalmente satisfeitos TO/Níveis médios de osso ($p = 0,036$) G1: 0,23mm G2: 0,02mm
TM/Índice gengival Loe and Silness, modelos, software e régua de precisão Estética/EER, EEB, questionários e EVA TO/Radiografia periapical e software	TM/Índice gengival sem diferença ($p = 0,322$) G1: $1,12 \pm 0,33$ mm G2: $1,04 \pm 0,20$ mm TM/Papila mesial sem diferença ($p = 0,920$) G1: $-0,02 \pm 0,30$ mm G2: $-0,07 \pm 0,34$ mm TM/Papila distal sem diferença ($p = 0,646$) G1: $-0,05 \pm 0,32$ mm G2: $-0,18 \pm 0,50$ mm Estética/Sem diferenças significativas ($p > 0,05$) TO /Perda óssea não significativa ($p = 0,468$) G1: $-0,57 \pm 0,52$ mm G2: $-0,69 \pm 0,57$ mm

2009; Valentini *et al.*, 2010). Índice de Jemt (1997) é uma classificação para medir a altura das papilas em prótese sobre implantes unitários. Os valores mais prevalentes nos estudos analisados foram os índices 2 e 3. No entanto, o tempo de avaliação nesses casos foi curto, dificultando interpretações mais conclusivas sobre o assunto. Seis estudos avaliados por 1 ano, um estudo avaliou por 2 anos (Block *et al.*, 2009), um estudo avaliou por três anos (Degidi *et al.*, 2009) e um por 4 anos, mas com poucos casos com período completo de acompanhamento (Valentini *et al.*, 2010).

O período de seguimento empregado nos estudos foi uma limitação nesta revisão, pois alterações do comportamento dos tecidos peri-implantares também são inerentes ao tempo e a outras características, como o desenho da plataforma do implante e componente protético a ser utilizado (Kan *et al.*, 2011). Com relação a esse contexto não foi possível trazer considerações do papel dessas plataformas com os estudos analisados, aja vista em sua grande maioria não ter abordado essa questão no comportamento dos tecidos peri-implantares.

Em 2003, Kan *et al.*, observaram uma significativa perda de papilas interdentais, enquanto que em 2011, Kan *et al.*, observam sinais de regeneração da papila interdental, com perdas ósseas significativas em ambos os estudos. No estudo mais recente (Kan *et al.*, 2011) a perda óssea média foi aumentada, em comparação com 2003 (Kan *et al.*, 2003). Estes dados sugerem que há uma diferença na resposta dos tecidos avaliados durante períodos mais longos de acompanhamento. Devido às diferentes metodologias aplicadas, o tempo de avaliação dos estudos, diferentes sistemas de implantes e tipos de reabilitações, desacordos podem ser observados entre os resultados dos estudos.

Comparando o carregamento imediato funcional e não funcional, Lindeboom *et al.*, (2006) demonstraram que houve cura completa das papilas interdentais em um ano de seguimento. Estes resultados foram também semelhantes aos mostrados por De Rouck *et al.*, (2009), e De Rucket *et al.*, (2008) e nenhuma perda estatisticamente significativa de papila interdental e recessão da margem da gengiva vestibular foram observadas. No entanto, Cosyn

et al., (2011) observaram, recessão significativa da papila interdental e margem gengival vestibular, mas recessão vestibular foi considerado como avançada em apenas 2 (8%) dos 25 casos analisados. A presença e posição das papilas entre dentes e implantes é uma abordagem importante para determinar o comportamento do tecido mole e sempre deve ser avaliada.

Raes *et al.*, (2011) revelaram que, em 7% dos casos, a recessão foi avançada, mas os níveis da papila interdental eram estáveis em implantes com e sem carga imediata. No entanto, Kan *et al.* (2011) sugeriu, no estudo de acompanhamento de 8 anos, a possibilidade de regeneração espontânea das papilas ao longo do tempo. Jemt (1997) também sugere que a papila interdental pode apresentar regeneração espontânea no único implante restaurada dentro de 3 anos e, para melhores resultados estéticos, uma técnica menos traumática deve ser realizada para preservar a arquitetura do tecido mole. Grandi *et al.*, (2013) observam melhora da margem gengival vestibular em CT e melhor posicionamento das papilas em CI.

Ainda com relação a margem gengival vestibular, Block *et al.*, (2009) relataram uma diferença significativa na posição da margem vestibular entre o início e o final do estudo. A recessão da margem da gengival tem sido considerada uma ocorrência comum em implantes (Jemt *et al.*, 1991) e cerca de 1 mm de perda de tecido podem ser esperados dentro de um ano após a colocação da prótese definitiva. Cosyn *et al.* (2012) realizou uma revisão sistemática que analisou a frequência de recessão após o tratamento com II. Os autores observaram que a recessão dos tecidos moles pode ser esperada após esta terapia imediata, no entanto, baixo risco (<10%) para a recessão avançada foi encontrado. Alguns aspectos podem estar relacionados a este baixo risco, como pacientes com parede óssea vestibular intacta e biótipo gengival espesso, tratados com cirurgia sem retalho e CI.

O processo de saucerização de implantes dentários também foi atribuído a essa perda de tecido mole, que se refere a um processo de remodelação óssea peri-implantar em torno da região cervical do implante, frequentemente observada em quase todos os implantes dentários com plataforma convencionais. Nos dias atuais sabe-se que mais importante que o tipo de plataforma utilizado é a reabilitação com componentes protéticos *switching*, ou seja, componentes estreitos com relação a plataforma do implante (Nogueira *et al.*, 2012; Queiroz *et al.*, 2016; Gjolvold *et al.*, 2017). Este processo é independente do design do implante, marca registrada ou condições locais e gerais dos pacientes. Esse processo que gera a perda óssea do colo do implante de até 1 mm, no primeiro ano e 0,1 mm

durante os anos seguintes (Sarment & Meraw, 2008), parece ter chegando ao fim, com estes novos conceitos. Como a maioria dos estudos incluídos nesta revisão relataram um ano de seguimento, observaram-se mudanças sutis na margem da gengiva e na altura das papilas interdetais e nem sempre foram capazes de confirmar as implicações clínicas das abordagens, conclusões sobre esse tema são precipitadas, trazendo à tona mais uma limitação dos estudos abordados.

Além disso, De Rouck *et al.*, (2008) relataram que a manutenção da margem da gengiva parece ser imprevisível, uma vez que a remodelação óssea ocorre após extrações de dentes, bem como alterações na margem gengival, independentemente da colocação do implante. Chen *et al.*, (2009) demonstrou que os implantes de carga imediata demonstram maiores dificuldades para a manutenção do nível osso porque estes implantes são geralmente instalados numa posição mais vestibular do que os IT. Assim, maior perda óssea pode acontecer devido ao aumento da reabsorção óssea durante o processo de cicatrização, o que pode levar à recessão dos tecidos moles. No entanto, tais observações não podem ser feitas nesta revisão, pois os trabalhos trazem métodos de avaliações diferentes e nem uma correlação entre a perda óssea e recessão dos tecidos moles, assim como nem uma correlação entre a reabsorção óssea e forma de instalação do implante, até porque o foco dos trabalhos era outro.

Estudos que compararam II com IT não apresentaram diferenças significativas no comportamento do tecido ósseo (Lindeboom *et al.*, 2006; Palattella *et al.*, 2008; Valentini *et al.*, 2010; Cooper *et al.*, 2010; Raes *et al.*, 2011; Di Alberti *et al.*, 2012). Para a mensuração do tecido mole, as diferenças entre os grupos foram observadas no estudo de Raes *et al.* (2011), o qual apresentou uma taxa de 7% de recessão avançada (superior a 1 mm) em implantes de carga imediata e 43% em implantes não imediatos.

A avaliação estética de reabilitação tem sido atribuída aos tecidos moles. A percepção estética dos pacientes reabilitados com questionários ou através de Escore Estética Rosa e Escore Estético Branco, que foram medidos em vários estudos (De Rouck *et al.*, 2009; Cosyn *et al.*, 2011; Raes *et al.*, 2011; Kan *et al.*, 2011; Di Alberti *et al.*, 2012; Esposito *et al.*, 2015; Gjeivold *et al.*, 2017). Estudos mostraram que, em 11% dos casos, os pacientes relataram problemas estéticos provocados por retirada da margem gengival (Kan *et al.*, 2011) e 21% dos casos apresentados falhas estéticas (Cosyn *et al.*, 2011).

De Rouck *et al.* (2008) afirmaram que o fracasso estético estaria limitado a pacientes com biótipo gengival fino. No entanto, nenhum estudo estabeleceu concretamente o

biótipo periodontal dos pacientes. De acordo com Nevins & Mellonig (1992), a estabilidade estética ideal de implantes na maxilar anterior pode ser mais difícil de conseguir do que a osteointegração, pois reprodução da papila interdental é extremamente importante na harmonia da estética branca e rosa. Para preservar o nível da papila interdental ou melhorar a estética gengival em situações em que são necessários aumentos de tecidos moles e da gengiva queratinizado, técnicas de enxerto de tecido conjuntivo subepitelial e enxerto de osso podem e devem ser utilizados (Nevins & Mellonig, 1992; Queiroz *et al.*, 2016).

De acordo com Rouck *et al.*, (2009) a maior perda de tecido mole em implantes de CT não foi notado pelos pacientes e a satisfação estética foi equivalente para os grupos. Assim, não há necessariamente qualquer correlação entre o julgamento profissional e a percepção estética do paciente (Meijndert *et al.*, 2007). Mesmo com uma perda de tecidos moles e dos ossos, que pode ser demonstrado que a estética não é amplamente comprometida, uma vez que a maioria dos pacientes relatou taxas elevadas de satisfação.

O impacto da estratégia de manipulação do tecido mole ao redor do implante ainda permanece incerto. Acredita-se que a presença de papila interdental está relacionada, principalmente, ao nível do osso adjacente ao dente (Choquet *et al.*, 2001; Kan *et al.*, 2003, Cardaropoli *et al.*, 2006) e vários autores concordam com a manutenção do osso para a preservação papilas (Salama *et al.*, 1998, Choquet *et al.*, 2001). Assim, o comportamento do tecido ósseo também foi um parâmetro avaliado em todos os estudos por radiografias periapicais.

De Rouck *et al.*, (2009) e Block *et al.*, (2009) apresentaram maior recessão vestibular da margem gengival em implantes de CT, no entanto, nenhum dos estudos revelou quaisquer diferenças para a papila interdental. Além disso, pode ser observado que, em geral, a perda óssea de implantes com CI não foi maior do que 1 mm em todos os estudos selecionados para esta avaliação sistemática.

Em relação à técnica cirúrgica (com ou sem retalho) e o tipo de fixação (cimentado ou de rosca), os artigos não apresentaram informações ou avaliações que poderia ser utilizado para associar ou avaliar qualquer influência sobre o comportamento de tecidos. O tempo de permanência do provisório antes da reabilitação definitiva variou de 2 a 6 meses. Portanto, ao considerar este tempo, o período em que o paciente permaneceu com a prótese final foi inferior a 1 ano, embora estudos relatam que o tempo de acompanhamento foi de 1 ano.

Assim, o conceito de CI de implantes pareceu ser tão favorável como o protocolo de CT, de modo a preservar

tecidos duros e moles na área superior estética, pelo menos a curto prazo (DeRouck *et al.*, 2008).

CONCLUSÕES

Foi observado que existe uma ligeira perda de papilas, recessão margem gengival e perda de osso independente da utilização de CI e inerentes ao tempo, demonstrando que a CI é uma ótima alternativa para reabilitação em áreas estéticas anteriores quando comparada a CT, mas acompanhamentos a longo prazos são necessários para verificar a influências destas duas alternativas no comportamento dos tecidos peri-implantares.

ABSTRACT

Objective: Evaluate the behavior of peri-implant tissues (soft and hard) after loading. Low implants in aesthetic maxilla units.

Material and methods: Therefore an electronic search was performed in the VHL and PubMed databases by two independent evaluators. When there was no consensus among the reviewers, after reading the full article, a third reviewer was included. We included complete texts of clinical trials of the last 15 years, which ancestors the respective parameters: height of the bone crest, height of the interdental papilla and gingival vestibular recession.

Results: A total of nine articles were selected. The data showed that the behavior of the peri-implant tissues in loaded implants. There were very important observations in late load implants. In addition, at longer follow-up periods, it was verified that as papillae may migrate coronally over time and with hard tissues they presented mean bone loss of 1.0 mm, regardless of whether or not the load was used. With regard to aesthetics, patients were generally satisfied and perceived losses over time without interference from the aesthetic satisfaction of the patient.

Conclusions: Thus, a loss of papillae, vestibular gingival recession and bone loss can occur silently, being the most important time for its occurrence that the use of load, there is not, which makes a load of a viable and promising alternative in aesthetic regions without Compromise the behavior of peri-implant tissues.

UNITERMS: Dental Implantation, Immediate Dental Implant Loading, Maxilla.

REFERÊNCIAS BIBLIOGRÁFICAS

- 1- Babbush CA, Kent JN, Misiak DJ. Titanium plasmasprayed (TPS) screw implants for the reconstruction of the edentulous mandible. *J Oral Maxillofac Surg* 1986;44(4): 274-82.
- 2- Vanden Bogaerde L, Pedretti G, Dellacasa P, Mozzati M, Rangert B. Early function of splinted implants in maxillas and posterior mandibles using Branemark System, machined-surface implants: an 18 month prospective clinical multicenter study. *Clin Implant Dent Relat Res* 2003;5(1): 21-8.
- 3- Kan JY, Rungcharassaeng K, Lozada J. Immediate Placement and Provisionalization of Maxillary Anterior Single Implants: 1-Year Prospective Study. *Int J Oral Maxillofac Implants*. 2003;18(1):31-9.
- 4- Di Alberti L, Donnini F, Di Alberti C, Camerino M, Sgaramella N, Lo Muzio L. Clinical and Radiologic Evaluation of 70 Immediately Loaded Single Implants in the Maxillary Esthetic Zone: Preliminary Results After 1 Year of Functional Loading. *Int J Oral Maxillofac Implants*. 2012;27(1):181-6.
- 5- Queiroz SIML, Pinto FR, Gurgel BCV. Implante dentário e temporização imediata em área estética com enxerto conjuntivo subepitelial e biomaterial xenogênico. *INPerio* 2016;1(4):690-9.
- 6- De Rouck T, Collys K, Wyn I, Cosyn J. Instant provisionalization of immediate single-tooth implants is essential to optimize esthetic treatment outcome. *Clin Oral Implants Res* 2009;20(6):566-70.
- 7- Uribe R, Peñarrocha M, Balaguer J, Fulgueiras N. Immediate loading in oral implants. Present situation. *Med Oral Patol Oral Cir Bucal*. 2005;10(2):143-53.
- 8- Ioannidou E, Doufexi A. Does loading time affect implant survival? A meta-analysis of 1,266 implants. *J Periodontol*. 2005;76(8):1252-8.
- 9- Hui E, Chow J, Li D, Liu J, Wat P, Law H. Immediate provisional for single-tooth implant replacement with branemark system: Preliminary report. *Clin Implant Dent Relat Res*. 2001;3(2):79-86.
- 10- Andersen E, Haanaes HR, Knutsen BM. Immediate loading of single-tooth ITI implants in the anterior maxilla: A prospective 5- year pilot study. *Clin Oral Implants Res* 2002;13(3):281-7.
- 11- De Rouck T, Collys K, Cosyn J. Immediate single-tooth implants in the anterior maxilla: a 1-year case cohort study on hard and soft tissue response. *J Clin Periodontol* 2008;35(7):649-57.
- 12- Esposito M, Barausse C, Pistilli R, Jacotti M, Grandi G, Tuco L, *et al*. Immediate loading of post-extractive versus delayed placed single implants in the anterior maxilla: outcome of a pragmatic multicenter randomised controlled trial 1-year after loading. *Eur J Oral Implantol*. 2015;8(4):347-58.
- 13- Gjelvold B, Kisch J, Chrcanovic BR, Albrektsson T, Wennerberg A. Clinical and radiographic outcome following immediate loading and delayed loading of single-tooth implants: Randomized clinical trial. *Clin Implant Dent Relat Res*. 2017;19(3):549-58.
- 14- Bouri A Jr, Bissada N, Al-Zahrani MS, Faddoul F, Nouneh I. Width of keratinized gingiva and the health status of the supporting tissues around dental implants. *Int J Oral Maxillofac Implants* 2008;23(2):323-6.
- 15- Kao RT, Pasquinelli K. Thick versus thin gingival tissue: a key determinant in tissue response to disease and restorative treatment. *J Calif Dent Assoc*. 2002;30(7):521-6.
- 16- Kan JY, Rungcharassaeng K, Lozada JL, Zimmerman G. Facial Gingival Tissue Stability Following Immediate Placement and Provisionalization of Maxillary Anterior Single Implants: A 2- to 8-Year Follow-up. *Int J Oral Maxillofac Implants*. 2011;26(1):179-87.
- 17- Valentini P, Abensur D, Albertini JF, Rocchesani M. Immediate Provisionalization of Single Extraction-Site Implants in the Esthetic Zone: A Clinical Evaluation. *Int J Periodontics Restorative Dent*. 2010;30(1):41-51.
- 18- Moher D, Altman DG, Liberati A, Tetzlaff J. PRISMA statement. *Epidemiology*. 2011;22(1):128.
- 19- Carvalho PFM, Ciotti DL, Silva RC, Joly JC. Implantação e temporização imediata em áreas estéticas, sem abertura de retalho, utilizando implantes de diâmetro reduzido. *ImplantNewsPerio* 2008;5(3):255-60.
- 20- Grunder U. Immediate functional loading of immediate implants in edentulous arches: two-year results. *Int J Periodontics Restorative Dent*. 2001;21(6):545-51.
- 21- Lindeboom JA, Frenken JW, Dubois L, Frank M, Abbink I, Kroon FH. Immediate loading versus immediate provisionalization of maxillary single-tooth replacements: a prospective randomized study with biocomp implants. *J Oral Maxillofac Surg*. 2006;64(6):936-42.
- 22- Degidi M, Nardi D, Piattelli A. Immediate versus one-stage restoration of small-diameter implants for a single missing maxillary lateral incisor: a 3-year randomized clinical trial. *Journal of Periodontology* 2009;80(9):1393-8.
- 23- Block MS, Mercante DE, Lirette D, Mohamed W, Ryser M, Castellon P. Prospective evaluation of immediate and delayed provisional single tooth restorations. *J Oral Maxillofac Surg* 2009;67(11):89-107.
- 24- Cooper LF, Raes F, Reside GJ, Garriga JS, Tarrida LG, Wiltfang J, *et al*. Comparison of Radiographic and Clinical Outcomes Following Immediate Provisionalization of Single-Tooth Dental Implants Placed in Healed Alveolar Ridges and Extraction Sockets. *Int J Oral Maxillofac Implants* 2010;25(6):1222-32.
- 25- Grandi T, Guazzi P, Samarani R, Grandi G. Immediate provisionalisation of single post-extractive implants versus implants placed in healed sites in the anterior maxilla: 1-year results from a multicentre controlled cohort study. *Eur J Oral Implantol*. 2013;6(3):285-95.
- 26- Jemt T. Regeneration of gingival papillae after single-implant treatment. *Int J Periodontics Restorative Dent*. 1997;17(4):326-33.
- 27- Cosyn J, Eghbali A, De Bruyn H, Collys K, Cleymaet R, De Rouck T. Immediate single-tooth implants in the anterior maxilla: 3-year results of a case series on hard and soft tissue response and aesthetics. *J Clin Periodontol* 2011;38(8):746-53.

- 28- Raes F, Cosyn J, Crommelinck E, Coessens P, De Bruyn H. Immediate and conventional single implant treatment in the anterior maxilla: 1-year results of a case series on hard and soft tissue response and aesthetics. *J Clin Periodontol* 2011;38(4):385-94.
- 29- Jemt T, Laney WR, Harris D, Henry PJ, Krogh PH Jr, Polizzi G, *et al.* Osseointegrated implants for single-tooth replacement: a 1- year report from a multicenter study. *Int J Oral Maxillofac Implants.* 1991;6(1):29-36.
- 30- Cosyn J, Hooghe N, De Bruyn H. A systematic review on the frequency of advanced recession following single immediate implant treatment. *J Clin Periodontol* 2012; 39(6):582–9.
- 31- Nogueira MCF, Bacchi A, Santos MBF, Mesquita MF, Consani RLX. Efeitos da plataforma switching em reabilitações implantossuportadas – revisão de literatura. *RFO, Passo Fundo* 2012;17(1):113-9.
- 32- Sarment D, Meraw E. Biological space adaptation to implant dimensions. *Int J Oral Maxillofac Implants* 2008;23(1):99-104.
- 33- Chen ST, Darby IB, Reynolds EC, Clement JG. Immediate implant placement postextraction without flap elevation. *J Periodontol* 2009;80(1):163-72.
- 34- Palattella P, Torsello F, Cordaro L. Two-year prospective clinical comparison of immediate replacement vs. immediate restoration of single tooth in the esthetic zone. *Clin Oral Implants Res* 2008;19(11):1148-53.
- 35- Nevins M, Mellonig JT. Enhancement of the damaged edentulous ridge to receive dental implants: a combination of allograft and the Gore-Tex membrane. *Int J Periodontics Restorative Dent* 1992;12(2):96-111.
- 36- Meijndert L, Meijer HJ, Stellingsma K, Stegenga B, Raghoobar GM. Evaluation of aesthetics of implant-supported single-tooth replacements using different bone augmentation procedures: a prospective randomized clinical study. *Clin Oral Implants Res.* 2007;18(6):715-9.
- 37- Choquet V, Hermans M, Adriaenssens P, Daelemans P, Tarnow DP, Malevez C. Clinical and radiographic evaluation of the papilla level adjacent to single-tooth dental implants. A retrospective study in the maxillary anterior region. *J Periodontol* 2001;72(10):1364–71.
- 38- Cardaropoli G, Lekholm U, Wennström JL. Tissue alterations at implant-supported single- tooth replacements: a 1-year prospective clinical study. *Clin Oral Implants Res.*2006;17(2)165-71.
- 39- Salama H, Salama MA, Garber D, Adar P. The interproximal height of bone: a guidepost to predictable aesthetic strategies and soft tissue contours in anterior tooth replacement. *Pract Periodontics Aesthet Dent.* 1998;10(9):1131-41.

Endereço para correspondência:

Bruno César de Vasconcelos Gurgel e Salomão Israel Monteiro Lourenço Queiroz

Universidade Federal do Rio Grande do Norte

Departamento de Odontologia

Avenida Senador Salgado Filho, 1757 – Lagoa Nova

CEP: 59056-000 – Natal – RN

E-mail: bcgurgel@yahoo.com.br e salomaoisrael10@gmail.com

Fone: 55 (84) 3215-4138 e 55 (84) 9 8701-7068